Kalkar-geführte Kurzschaft-Hüftendoprothetik

Eine **Erfolgsgeschichte** in der Endoprothetik?

WIESBADEN Moderne Kurzschäfte kommen in der Hüftendoprothetik in den letzten Jahren zunehmend zum Einsatz[1]. Sie haben die Schonung von Muskeln, Weichgewebe und Knochen zum Ziel sowie die Vereinfachung der Anwendung von minimalinvasiven (MIS) Techniken[2] (Abb. 1). In der vorliegenden Arbeit werden die kalkar-geführten Kurzschäfte vorgestellt.

Kalkar-geführte Kurzschäfte stellen eine eigene Design-Gruppe dar und können den schenkelhals teilerhaltenden Kurzschäften zugeordnet werden[3]. Die möglichen Vorteile von kalkar-geführten Kurzschäften, im Vergleich zu alternativen Designs, können durch

Abb. 1: Kalkar-geführter Kurzschaft optimys (Quelle: Mathys Ltd., Bettlach, Schweiz)

eine spezielle Implatationstechnik erreicht werden, die sich von herkömmlichen Techniken unterscheidet. Beim Einbringen der Implantate folgen diese der individuellen Anatomie entlang des Kalkars und ermöglichen eine individualisierte Positionierung[4].

Individualisierte Rekonstruktion der Anatomie

Die moderne Hüftendoprothetik ist entscheidend von der erfolgreichen Erhaltung der Hüftgeometrie abhängig. Unerwünschte Offset- und Beinlängenveränderungen sind von großer klinischer Relevanz.

Konventionelle Geradschäfte bieten eine diaphysäre Verankerung, zusammen mit einer weitgehend standardisierten Osteotomie des Schenkelhalses. Die bestehende Hüftanatomie kann nur mit verschiedenen Offset-Versionen des Implantats rekonstruiert werden. In ausgedehnten Varushüften beispielsweise kann dies oft nicht adäquat erreicht werden. Die Valgisierung, auch bei vielen anderen Kurzschaft-Designs, hat sich als limitierender Faktor bei der erfolgreichen Rekonstruktion der Hüftgeometrie erwiesen[5].

Die Rekonstruktion verschiedener CCD-Winkel scheint in dieser Hinsicht der Schlüssel zu sein, um die Hüftanatomie wiederherzustellen[6].

Bei der kalkar-geführten Kurzschaft-Endoprothetik kann die Schaftpositionierung individualisiert werden[7]. Die Position des Schaftes im proximalen Femur ist dabei abhängig von der Resektionshöhe des Schenkelhalses, welche variabel zu planen ist. Bei einer Varusanatomie führt eine hohe Resektion auch zu einer Varusposition des Implantates. Bei einer Valgusanatomie hingegen führt eine tiefe Resektion zu einer Valguspositi-on[4] (Abb. 2). Dies ermöglicht eine individualisierte Rekonstruktion einer großen Bandbreite von CCD-Winkeln und ermöglicht somit eine präzise Erhaltung der Hüftgeometrie.

Perfekt geeignet für MIS

Die Positionierung des abgerundeten Kurzschaftes entlang des Kalkars erfolgt anders als bei konventionellen Geradschäften in der „Round-the-Corner"-Technik, wodurch die Trochanterregion vollständig erhalten bleibt[8] (Abb. 3). Dies ist nicht nur in Bezug auf die Inzidenz von möglichen

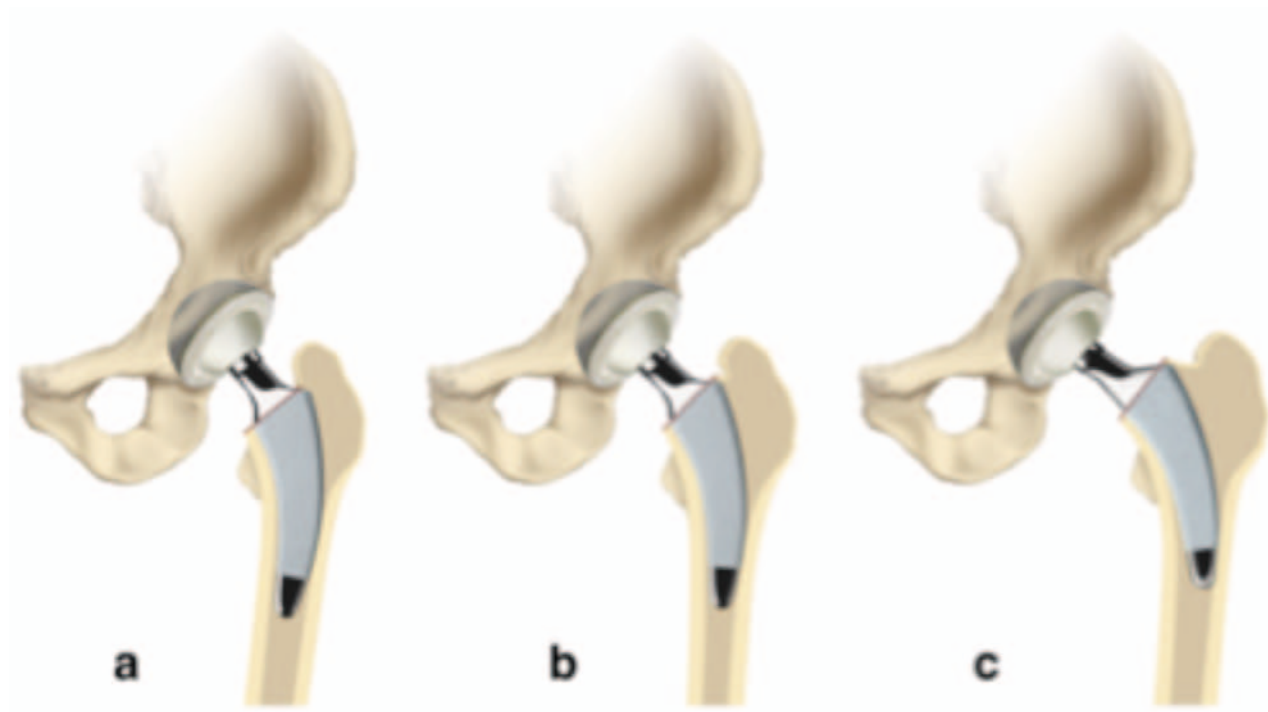

Abb. 2: Individualisierte Positionierung entsprechend der Resektionshöhe des Schenkelhalses (a: valgus, b: neutral, c: varus)

Trochanterfrakturen günstig, sondern verringert die Schädigung von Muskel- und Weichteilgewebe an der Fossa piriformis und belässt die Glutealmuskulatur vollständig.

Zwar erscheint aufgrund des kurzen Designs der Implantate die Implantation an sich als technisch einfach. Die individualisierte Implantationstechnik erfordert jedoch das Wissen und die Erfahrung im Umgang mit verschiedenen Varus- und Valgus-Positionen. Eine Lernkurve für in dieser Technik unerfahrene Kollegen muss berücksichtigt werden[9].

Osteointegration

Das konische Design der kalkar-geführten Kurzschäfte zielt auf eine Verkeilung des Schaftes im metaphysären Knochen ab, was zu einer hohen Primärstabilität führt. Postoperative Migration soll damit verhindert und die Rotationsstabilität sichergestellt werden[10,11]. Dies ist besonders wichtig bei jungen und aktiven Patienten, bei welchen eine sofortige postoperative Vollbelastung anzustreben ist[12]. Die vorwiegend metaphysäre Verankerung hat auch eine physiologische Belastung im proximalen Femur zum Ziel. Stress-shielding und die Bildung von Osteolysen sollen dadurch minimiert werden[13].

Die Möglichkeit der individuellen Positionierung dieser Schaftdesigns bedingt jedoch auch Unterschiede in

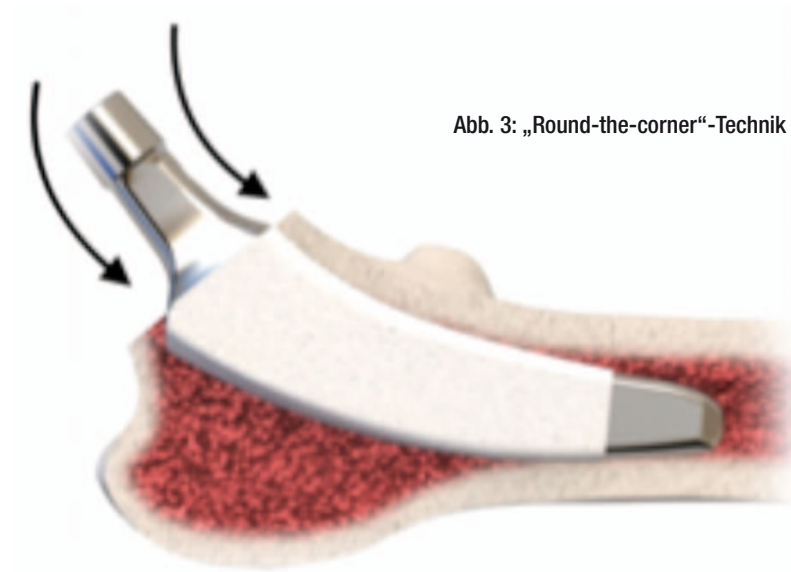

Abb. 3: „Round-the-corner"-Technik

tes vermieden werden. Ein fehlender Kontakt zur lateralen Kortikalis in der proximalen Diaphyse kann eine initiale Instabilität mit anschließender Sinterung des Implantats verursachen[7]. Die Nutzung einer intraoperativer Röntgenkontrolle, vor allem bei diesen Schaftdesigns, ist dementsprechend klar empfohlen[9].

Registerdaten lügen nicht

Kürzlich veröffentlichte Daten des National Joint Replacement Registry (AOANJRR) der Australian Orthopaedic Association zeigen ermutigende kumulative Revisionsraten, insbesondere für die kalkar-geführten Kurzschäfte Nanos (Smith&Nephew,

Karl Philipp Kutzner

Joachim Pfeil

Memphis, Tennessee, USA) sowie optimys (Mathys Ltd., Bettlach, Schweiz) und bestätigen damit eine sehr niedrige perioperative Komplikationsrate. Nach einem Jahr mussten Revisionsoperationen nur in 0,8 beziehungsweise 0,3 Prozent aller Fälle durchgeführt werden[14].

Auch Daten aus dem Schweizer Implantate Register (SIRIS), präsentiert von Münger et al., zeigten bei Primärimplantationen des konventionellen twinSys Schaftes und dem optimys Kurzschaft (beide Mathys) zwischen 2012 und 2017 (2321 vs. 5741 Fälle) eine signifikant geringere Revisionsrate (Anzahl der schaftbezogenen Revisionen/Gesamtzahl der Implantationen) für den Kurzschaft im Vergleich zum Geradschaft (0,9 % vs. 2,0 %). Dies ist vor allem auf die geringere Frakturrate zurückzuführen[15].

Die Zukunft?

Die moderne kalkar-geführte Kurzschaft-Endoprothetik bietet zahlreiche Vorteile. Es muss jedoch eine Lernkurve hinsichtlich der Implantationstechnik beachtet werden. Die kurz- und mittelfristigen Ergebnisse sind ermutigend, allerdings fehlen weiterhin Langzeitergebnisse. Wenn die kommenden Jahre und weitere Registerdaten vergleichbare Revisionsraten bestätigen werden, könnte eine echte Erfolgsgeschichte fortgeschrieben werden. ■

Literatur:
1. Jerosch J. Kurzschaftendoprothesen an der Hüfte. Springer-Verlag GmbH 2017.
2. Pfeil J. Minimally Invasive Surgery in Total Hip Arthroplasty. Springer 2010
3. Jerosch J. Kurzschaft ist nicht gleich Kurzschaft – Eine Klassifikation der Kurzschaftprothesen. OUP 2012;1:7–8.
4. Kutzner KP, Pfeil J. Individualized Stem-positioning in Calcar-guided Short-stem Total Hip Arthroplasty. J Vis Exp 2018;Feb27(132).
5. Höhle P, Schröder SM, Pfeil J. Comparison between preoperative digital planning and postoperative outcomes in 197 hip endoprosthesis cases using short stem prostheses. Clin Biomech 2015;Jan;30(1):46–52.
6. Kutzner KP, Pfeil J, Kovacevic MP. Preoperative digital planning versus postoperative outcomes in total hip arthroplasty using a calcar-guided short stem: frequent valgization can be avoided. Eur J Orthop Surg Traumatol 2017;27(5):643–651.
7. Kutzner KP, Freitag T, Donner S et al. Outcome of extensive varus and valgus stem alignment in short-stem THA: clinical and radiological analysis using EBRA-FCA. Arch Orthop Trauma Surg Mar 2017;137(3):431–439.
8. Kutzner KP, Donner S, Schneider M et al. One-stage bilateral implantation of a calcar-guided short stem in total hip arthroplasty: minimally invasive modified anterolateral approach in supine position. Oper Orthop Traumatol 2017;29(2):180–192.
9. Loweg L, Kutzner KP, Trost M et al. The learning curve in short-stem THA: influence of the surgeon's experience on intraoperative adjustments due to intraoperative radiography. Eur J Orthop Surg Traumatol 2018;28(2):269–275.
10. Bieger R, Ignatius A, Decking R et al. Primary stability and strain distribution of cementless hip stems as a function of implant design. Clin Biomech (Bristol, Avon) 2012;27(2):158–64.
11. Bieger R, Ignatius A, Reichel H et al. Biomechanics of a short stem: In vitro primary stability and stress shielding of a conservative cementless hip stem. J Orthop Res 2013;31(8):1180–1186.
12. Kutzner KP, Kovacevic MP, Freitag T et al. Influence of patient-related characteristics on early migration in calcar-guided short-stem total hip arthroplasty: a 2-year migration analysis using EBRA-FCA. J Orthop Surg Res 2016;11:29.
13. Kutzner KP, Pfeil D, Kovacevic MP et al. Radiographic alterations in short-stem total hip arthroplasty: a 2-year follow-up study of 216 cases. Hip Int 2016;26(3):278–283.
14. 2016 Annual Reports: AOANJRR – Australian Orthopaedic Association National Joint Replacement Registry, Hip and Knee 2016.
15. Münger P, Giudici F, Spoerri A et al. Is there a benefit of a short stem in comparison to a straight stem? Experience from the Swiss Implant Registry data. Hip Toulouse 22.09.2017

Autoren:
Dr. med. Karl Philipp Kutzner,
Prof. Dr. med. Joachim Pfeil
Klinik für Orthopädie und Unfallchirurgie
St. Josefs Hospital Wiesbaden
E-Mail: kkutzner@joho.de